



Undersøgelse af histologiske læsioner ved eksperimentelt mink astrovirus immuniseringsforsøg

Hansen, Mette Sif; Baule, Claudia; Ullman, Karin; Hammer Jensen, Trine ; Larsen, Gitte; Chriél, Mariann

Published in:
Faglig Årsberetning 2013

Publication date:
2013

Document Version
Publisher's PDF, also known as Version of record

[Link back to DTU Orbit](#)

Citation (APA):
Hansen, M. S., Baule, C., Ullman, K., Hammer Jensen, T., Larsen, G., & Chriél, M. (2013). Undersøgelse af histologiske læsioner ved eksperimentelt mink astrovirus immuniseringsforsøg. In *Faglig Årsberetning 2013: København Fur* (pp. 163-170). København Fur. http://issuu.com/kopenhagenfur/docs/faglig____rsberetning

General rights

Copyright and moral rights for the publications made accessible in the public portal are retained by the authors and/or other copyright owners and it is a condition of accessing publications that users recognise and abide by the legal requirements associated with these rights.

- Users may download and print one copy of any publication from the public portal for the purpose of private study or research.
- You may not further distribute the material or use it for any profit-making activity or commercial gain
- You may freely distribute the URL identifying the publication in the public portal

If you believe that this document breaches copyright please contact us providing details, and we will remove access to the work immediately and investigate your claim.

Undersøgelse af histologiske læsioner ved eksperimentelt mink astrovirus immuniseringsforsøg

Mette Sif Hansen¹, Claudia Baule², Karin Ullman², Trine Hammer Jensen³, Gitte Larsen¹ & Mariann Chriél¹

¹Veterinærinstituttet, Danmarks Tekniske Universitet, Bülowsvej 27, 1870 Frederiksberg C, Danmark

²Statens Veterinärmedicinska Anstalt, Travvägen 20, 75651 Uppsala, Sverige

³Aalborg Zoo/Aalborg University, Mølleparkvej 63, 9000 Aalborg, Denmark

Sammendrag

Hos minkhvalpe er astrovirus-infektion associeret med syndromet "fedtede hvalpe", der medfører diarré og giver store tab i minkproduktionen. Derfor er der stor interesse for at udvikle vacciner, der kan reducere antallet af sygdomstilfælde og de tilhørende økonomiske tab. I det beskrevne forsøg blev der afprøvet to astrovirus vacciner, baseret på hhv. C1 og C4 capsid proteinerne. Femten drægtige mink tæver blev immuniseret med én af vaccinerne, og deres hvalpe blev efterfølgende inokuleret med astrovirus for at vurdere induktion af immunrespons samt udvikling af symptomer og vævslæsioner. Immuniseringerne med især C1 vaccinen viste sig at reducere varighed og sværhedsgraden af kliniske symptomer, histologiske læsioner samt virus udskillelse.

Hansen, M.S., Claudia, B., Karin, U., Jensen, T.H., Larsen, G. & Chriél, M. 2014. Undersøgelse af histologiske læsioner ved eksperimentelt mink astrovirus immuniseringsforsøg. Faglig Årsberetning 2013, 163-170. København Forskning, Agro Food Park 15, DK-8200 Aarhus N, Danmark.

Abstract

Astrovirus infection in mink kits is associated with the syndrome "greasy kits" that causes diarrhea and often results in major losses in the mink production. Therefore, there is great interest in developing vaccines that can reduce the disease burden and the associated economic losses. In the described experiment two astrovirus vaccines, based on the C1 and C4 capsid proteins, were tested. Fifteen pregnant mink dams were immunized with one of the vaccines and their puppies were subsequently inoculated with astrovirus to evaluate the induction of immune responses, and the development of symptoms and tissue lesions. The immunizations with particular the C1 vaccine reduced the duration and severity of clinical symptoms, histological lesions and viral shedding.

Hansen, M.S., Claudia, B., Karin, U., Jensen, T.H., Larsen, G. & Chriél, M. 2014. Examination of histological lesions in an experimental mink astrovirus immunization study. Annual Report 2013, 163-170. Copenhagen Research, Agro Food Park 15, DK-8200 Aarhus N, Denmark.

Keywords: Mink, astrovirus, vaccination

Indledning

Astrovirusinfektion er en kendt årsag til tarmsygdom hos flere dyrearter. Hos minkhvalpe er virus associeret med syndromet "fedtede hvalpe", der medfører diarré og giver store økonomiske tab og medfører meget ekstra arbejde i diegivningsperioden. Derfor er der stor interesse i at udvikle vacciner, der kan reducere antallet af sygdomstilfælde og de tilhørende økonomiske tab. Desuden er astrovirus associeret til syndromet "rystemink", hvor der ses centralnervøse forstyrrelser (rystelser og ukoordinerede bevægelser).

Med henblik på at udvikle vacciner mod astrovirus infektion hos mink, blev der produceret to rekombinante (gensplejsede) antigener (C1 og C4) af capsidproteinet (proteiner fra virus kapslen) fra minkastrovirus. Capsid-proteinerne, der er udtrykt i stabilt inficerede celler, blev testet ved eksperimentelle immuniseringer af mink for at vurdere induktion af immun-responser samt udvikling af symptomer og vævslæsioner. Her præsenteres dele af forsøget med fokus på symptomer og vævsskader.

Materiale og metoder

I immuniseringsforsøget indgik 15 drægtige minktæver (og deres hvalpe). De drægtige tæver blev immuniseret to gange med 2 ugers mellemrum ved indsprøjtninger under huden. Som adjuvans (vaccinehjelpestof) blev der brugt en kombination af ISCOM (Immunstimulatoriske komplekser) og ODN (CpG Oligodeoxynukleotider). Efter fødslen blev hvalpene inokuleret gennem munden med astrovirus ved 1 og 2 ugers alderen.

Tæverne (og deres afkom) blev inddelt i 3 grupper:

- Gruppe 1 (n=5): ikke-immuniseret, inokuleret (kontrol gruppe)
- Gruppe 2 (n=5): immuniseret med protein C4 og ISCOM/ODN, inokuleret
- Gruppe 3 (n=5): immuniseret med protein C1 og ISCOM/ODN, inokuleret

Under hele forsøget blev der dagligt foretaget klinisk undersøgelse af tæver og afkom, desuden blev følgende parametre hos hvalpene vurderet semikvantitativt: huld, aktivitetsniveau, hudens udseende og hudelasticitet. Fra tæverne blev der udtaget fæcesprøver ved forsøgets start, før hver immunisering og derefter blev der udtaget ugentlige fæcesprøver. Desuden blev der 2 til 3 gange ugentligt udtaget en fæcesprøve fra én tilfældig hvalp pr. kuld. Fra tæverne blev der udtaget blodprøver før hver immunisering, før inokulation af hvalpene og derefter hver anden uge.

I løbet af forsøget udgik 4 tæver/kuld (pga. sen fødsel eller alle hvalpe døde før forsøgets afslutning). Ved forsøgets afslutning blev der udtaget prøver til histologisk undersøgelse fra maksimalt 4 hvalpe pr. kuld. Hvilket resulterede i følgende gruppe fordeling:

- Gruppe 1: 15 hvalpe (4 kuld)
- Gruppe 2: 13 hvalpe (4 kuld)
- Gruppe 3: 7 hvalpe (3 kuld)

Ved 7-8 ugers alderen (den 25. juni) blev hvalpene aflivet, og der blev indsamlet storhjerne (cerebrum), tyndtarm (duodenum og ileum) og milt til histologisk undersøgelse. Vævsprøverne blev fikseret i formalin, paraffinindstøbt, snittet i 5 µm og farvet med hæmatoxylin og eosin.

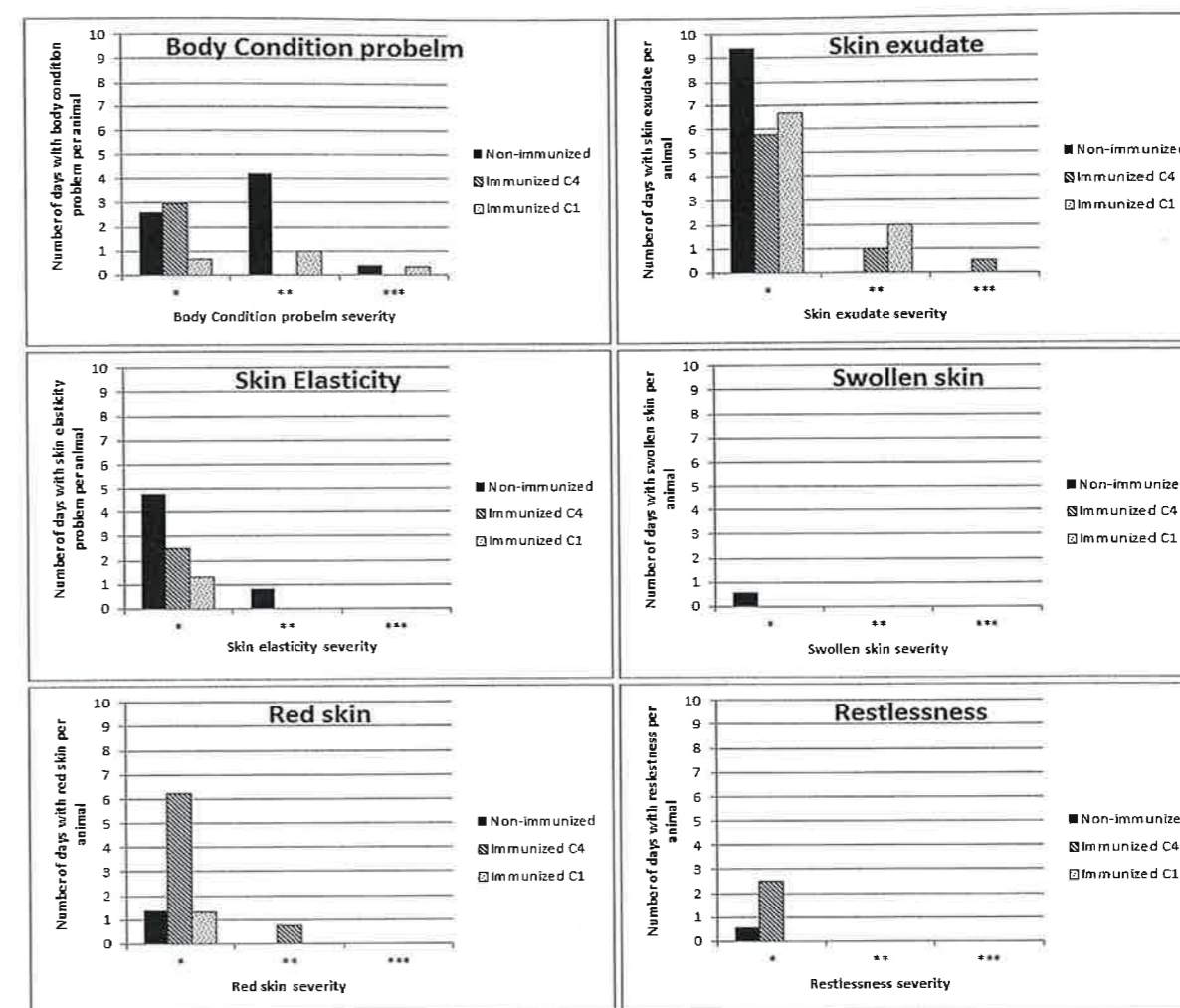
Forekomst af astrovirus udskillelse i fæces blev undersøgt med real-time RT-PCR.

Resultater

Kliniske fund er opgjort for grupperne i forhold til varighed og sværhedsgrad af symptomerne (figur 1 og 2, Bidokhti et al., 2013). Hvalpene i gruppe 1 havde nedsat huld i forhold til gruppe 2 og 3. Der sås fedtet pels hos alle tre grupper, dog var graden af hudexudation (udsvedning af væske) mere omfattende hos hvalpe fra immuniserede tæver. Der var øget forekomst af nedsat hudelasticitet i kontrolgruppen (gruppe 1), som udtryk for dehydrering. Generelt synes hudlæsioner at forekomme hyppigere blandt hvalpe fra gruppe 2 (C4 immuniserede tæver). Rastløshed blev hyppigere iagttaget blandt hvalpe fra gruppe 2.

Blandt kontrollerne var der høj forekomst af moderat og svær diarré af 5-7 dages varighed, mens der hos hvalpe fra immuniserede tæver var færre diarré tilfælde og af mildere grad (figur 2). Dog havde gruppe 3 (C1 immuniserede) en væsentligt lavere forekomst af diarré i forhold til gruppe 2 (C4 immuniserede).

Ved obduktion blev der fundet hydrocephalus (vand i hjernen) hos én hvalp fra gruppe 1. Den histologiske undersøgelse påviste forandringer i tarm og hjerne (tabel 1). Der blev ikke påvist læsioner i miltene.



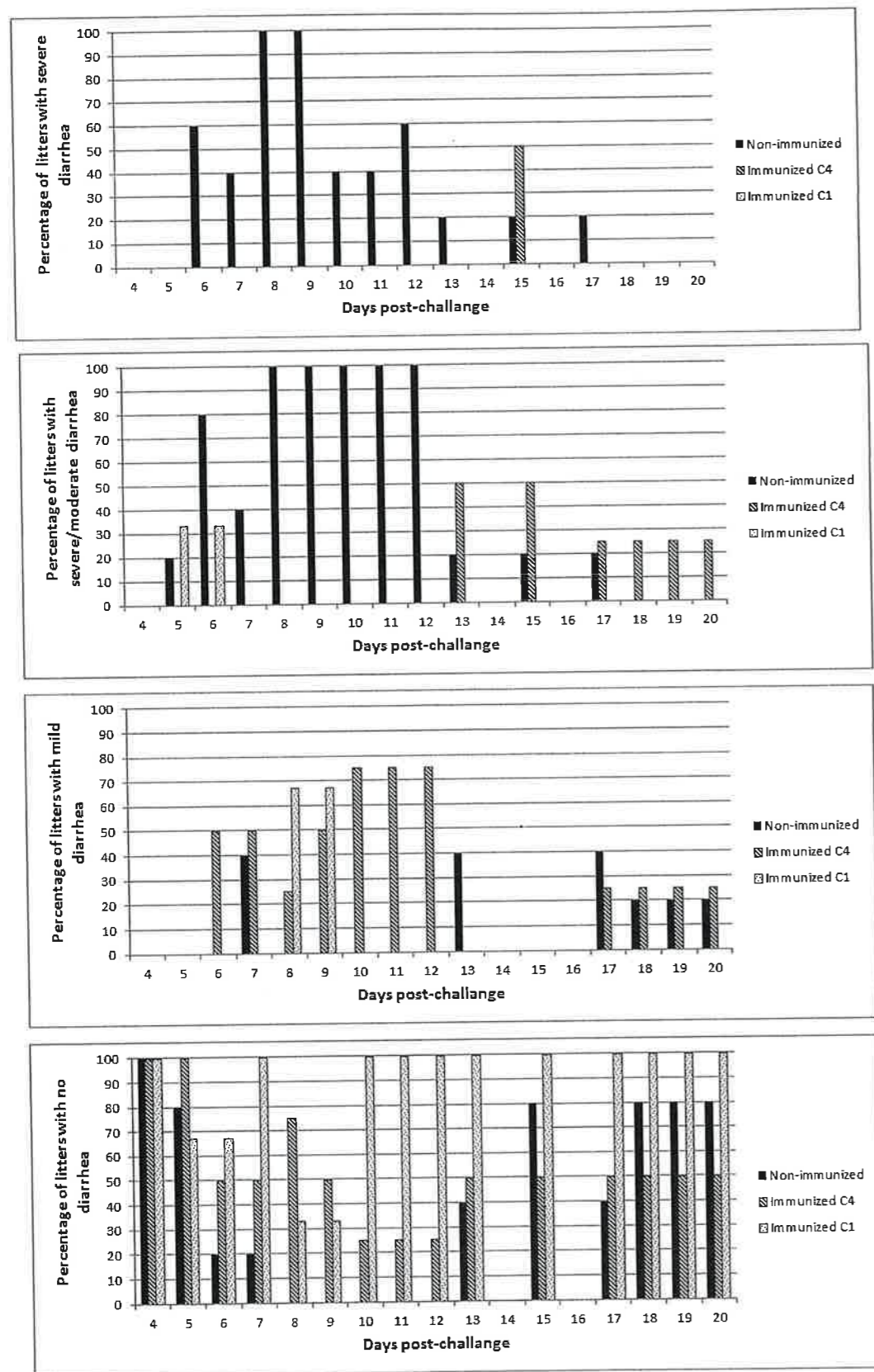
Figur 1: Opgørelse over hvalpenes huld (body condition), forekomst af fedtet pels/hud eksudation (skin exudate), hudens tilstand – vurderet på hud elasticitet (skin elasticity), hævelse (swollen skin), rødme (red skin) – og forekomst af rastløshed (restlessness). Fundene er opgjort semikvantitativt for grupperne i forhold til varighed og sværhedsgrad af symptomerne. Gruppe 1 (Non-immunized): ikke-immuniseret, inokuleret. Gruppe 2 (Immunized C4): immuniseret med protein C4 og ISCOM/ODN, inokuleret. Gruppe 3 (Immunized C1): immuniseret med protein C1 og ISCOM/ODN, inokuleret

Tabel 1. Forekomst af histologiske læsioner

Organ/læsion	Gruppe ¹		
	1	2	3
Tarm			
Infiltration af inflammationsceller	7% (1/15)		
Affladning af tarmvilli	13% (2/15)	31% (4/13)	14% (1/7)
Dilaterede krypter	7% (1/15)	8% (1/13)	14% (1/7)
Nekrose i peyerpletter ²	13% (2/15)		
Hjerne			
Fokal hjernehindebetændelse	20% (3/15)		
Hjernebetændelse	20% (3/15)	8% (1/13)	
Inflammationsceller omkring blodkar	7% (1/15)		
Hydrocephalus ³	7% (1/15)		

¹Gruppe 1: ikke-immuniseret, inokuleret (kontroller); Gruppe 2: immuniseret med protein C4 og ISCOM/ODN, inokuleret; Gruppe 3: immuniseret med protein C1 og ISCOM/ODN, inokuleret.

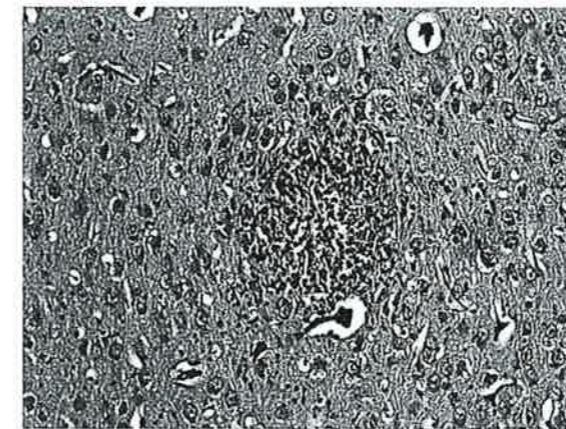
²Lymfoidt organ i tarmen ³Vand i hjernen



Figur 2: Opgørelse over forekomst af diarré, opgjort for grupperne i forhold til varighed og sværhedsgrad af symptomerne. Gruppe 1 (Non-immunized): ikke-immuniseret, inokuleret. (Figur fra Bidokhti et al. 2013) Gruppe 2 (Immunized C4): immuniseret med protein C4 og ISCOM/ODN, inokuleret Gruppe 3 (Immunized C1): immuniseret med protein C1 og ISCOM/ODN, inokuleret

I tarmen fandtes én eller flere histologiske læsioner hos hhv. 33%, 38% og 29% af hvalpene fra gruppe 1 til 3. Den hyppigst forekommende forandring var affladning af tarmvilli ofte set sammen med dilaterede krypter indeholdende afstødte celler. I hjernerne var der læsioner hos hhv. 53%, 8% og 0% af hvalpene fra gruppe 1 til 3.

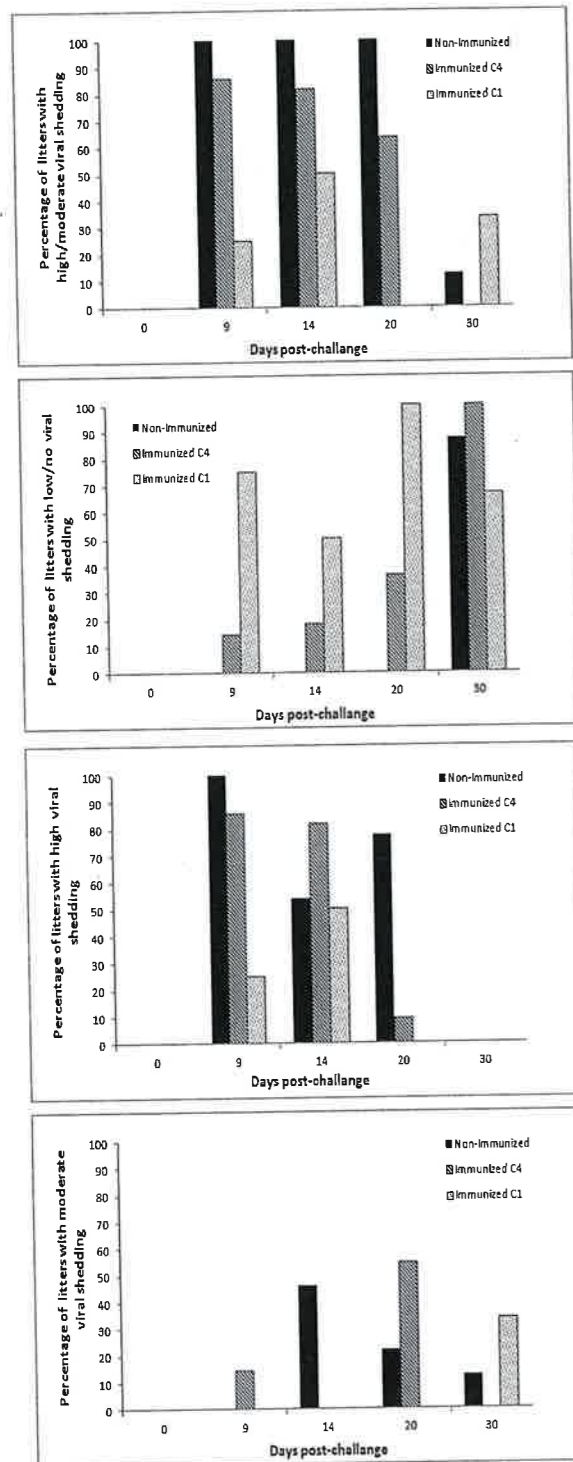
Den mest fremtrædende forandring var hjernebetændelse med nodulære ansamlinger af inflammationsceller i den grå substans, moderat til massiv infiltration af inflammationsceller omkring blodkar og fokal hjernehindebetændelse (figur 3).



Figur 3: Udsnit af minkhjerne med hjernebetændelse med ansamlinger af inflammationsceller i den grå substans.

Opgørelse af astrovirus udskillelse pr. kuld er præsenteret i figur 4. Der blev udskilt virus hos alle kuldene i gruppe 1. Hos de immuniserede hvalpe var virus udskillelsen

reduceret, med den højeste reduktion, observeret blandt hvalpe fra gruppe 3 (C1 immuniserede).



Figur 4: Astrovirus udskillelse i fæces er opgjort for grupperne i forhold til varighed og mængden af udskilt virus.
 Gruppe 1 (Non-immunized): ikke-immuniseret, inokuleret
 Gruppe 2 (Immunized C4): immuniseret med protein C4 og ISCOM/ODN, inokuleret
 Gruppe 3 (Immunized C1): immuniseret med protein C1 og ISCOM/ODN, inokuleret (Figur fra Bidokhti et al. 2013)

Diskussion og konklusion

Ved immunisering af drægtige tæver med C1 og C4 capsid proteiner fra mink astrovirus og en kombination af adjuvanser, efterfulgt af inokulering af hvalpene med astrovirus, blev der set en reduktion i varighed og sværhedsgrad af kliniske symptomer, histologiske læsioner samt virusudskillelse. Især var effekten på forekomst af diarré markant, hvor der blev set en gennemsnitligt nedsættelse på 70% og 50% hos hvalpe fra tæver immuniseret med hhv. C1 og C4. Desuden forekom hudlæsioner hyppigere blandt hvalpe fra gruppe 2 (C4 immuniserede tæver) i forhold til gruppe 3 (C1 immuniserede tæver).

Vedrørende de histologiske fund var der ingen forskel på forekomst af tarmlæsioner mellem de tre grupper. Derimod var der markant højere forekomst af læsioner i hjernen hos hvalpe af ikke-immuniserede tæver.

Effekten af immuniseringen, vurderet på virusudskillelsen viste, at 75% af hvalpene fra gruppe 2 i gennemsnit havde lav eller ingen virusudskillelse, hvorimod dette kun var tilfældet for 10% af hvalpene fra gruppe 3. Disse havde dog mildere symptomer ved sammenligning med hvalpe fra ikke-immuniserede tæver.

Ved at inducere specifik beskyttelse, reducerede immunisering med C1 proteinet de kliniske symptomer, især diarré, reducerede forekomst af skader samt nedsatte virusudskillelsen hos hvalpene fra gruppe 2. Effekten af immunisering med C4 proteinet var noget mere uklar, dog kunne man overveje at afprøve en vaccine med begge capsid komponenter for at få det mest optimale immunrespons mod astrovirus infektioner. Grundet det alsidige vaccinedesign, har den udviklede vaccine potentiale til at beskytte mod astrovirusinfektion hos andre arter, hvilket vil kræve afprøvning i andre studier.

Referencer

Bidokhti, M.R., Ullman, K., Jensen, T.H., Chriél, M., Mottahedin, A., Munir, M., Andersson, A.M., Detournay, O., Hammer, A.S. & Baule, C. 2013. Establishment of stably transfected cells constitutively expressing the full-length and truncated antigenic proteins of two genetically distinct mink astroviruses. PLoS One, 8:e82978. doi: 10.1371/journal.pone.0082978. eCollection 2013.